

# 수두-대상포진 바이러스의 재활성에 의해 유발되는 다양한 임상질환

박 호 선

영남대학교 의과대학 미생물학교실

## Diverse clinical manifestations caused by varicella-zoster virus reactivation

Hosun Park

Department of Microbiology, College of Medicine, Yeungnam University, Daegu, Korea

The two distinctive clinical features of varicella-zoster virus (VZV) are varicella (chickenpox) by primary infection and zoster (shingles) by the reactivation of latent infection. In addition to the two typical clinical symptoms mentioned above, diverse clinical manifestations have been reported as a result of VZV reactivation, including chronic radicular pain without rash, visual loss, facial palsy, dysphagia, sore throat, odynophagia, otalgia, hearing loss, dizziness, headache, hemiplegia, etc. Most of these symptoms are derived from neuropathy and vasculopathy of affected nerves and arteries. Diagnosis of VZV disease can be difficult if there is no appearance of a skin rash during development of atypical symptoms. In addition to natural infection, vaccination and anti-viral agent treatment have influenced the changes of epidemics and clinical presentations of varicella and zoster. In this article, diverse clinical manifestations caused by VZV reactivation, particular without skin rash, are reviewed.

**Keywords:** Varicella-zoster virus; Herpes zoster; Zoster sine herpete; Cranial neuropathy; Vasculopathy

## 서 론

수두-대상포진 바이러스(varicella-zoster virus, VZV)는 신경전화성을 가지고 있는 알파헤르페스 바이러스이다. 일반적으로 VZV는 소아 시기에 처음 감염되어 수두를 유발하고, 우리 몸에 들어온 VZV는 체내의 전체 신경축을 따라 이동하여 후근신경절이나 뇌신경절, 자율신경절에서 잠복을 한다 [1-5]. 이렇게 신경절에 잠복해 있던 바이러스가 숙주의 면역력, 특히 세포매개면역력이 감소하면 재활성하여 다시 신경세포를 따라 말초로 이동하여 질병을 유발한다. 과거에 VZV는 척수의 후근신경절에 잠복하다 재활성이 되면 신경세포를 따라 다시 피부로 나와 통증과 발진, 수포를 주증상으로

하는 대상포진만을 일으킨다고 생각했었다. 하지만 최근 연구들에 의하면 뇌신경의 신경절과, 자율신경절에서도 VZV가 잠복하였다가 재활성되어 질병을 유발한다고 보고되고 있다 [6]. 특히 뇌신경에서 재활성된 바이러스는 뇌혈관을 감염시켜 염증을 유발함으로써 다양한 혈관병증(vasculopathy)을 유발한다고 알려졌다. 따라서 피부발진이 나타나지 않고도 VZV에 의해 허혈성 또는 출혈성 뇌졸중, 허혈성 시신경병증, 다발성 뇌신경염, 수막뇌염, 소뇌염, 척수병증, 동맥염, 동맥류, 여러 종류의 안질환 등 다양한 혈관병증 또는 신경병증(neuropathy)의 질환이 발생한다고 알려지고 있다[7,8]. 하지만 아직까지도 피부발진이 없는 경우에는 VZV에 의한 질환으로 생각하지 않는 경우가 대부분이다. 그러므로 발진이 없는 경우에는 진단이 쉽지 않기 때문에 항바이러스제를 사용하면 쉽게 치료를 할 수 있는 질환에서도 진단이 되지 않아 환자들이 통증으로 오랜 기간 고생하는 경우가 있다. 따라서 이 논문에서는 VZV의 재활성에 의한 다양한 임상 증상에 대하여 살펴보고자 한다.

Received: May 1, 2016, Revised: June 1, 2016

Accepted: June 3, 2016

Corresponding Author: Hosun Park, Department of Microbiology, College of Medicine, Yeungnam University, 170 Hyeonchung-ro, Namgu, Daegu 42415, Korea  
Tel: +82-53-640-6943, Fax: +82-53-653-6628  
E-mail: hspark@ynu.ac.kr

## 본 론

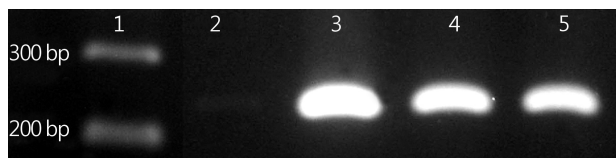
### 1. 피부 병변 유무에 따른 질환 분류

#### 1) 대상포진(Herpes Zoster)

전형적인 대상포진(편측성 대상포진)은 몸의 한쪽에 한 개 이상의 피부분절(dermatome)에 걸쳐 피부 발진과 수포가 여러 개 모여서 통증을 동반하며 나타난다. 발진이 나타나기 전에 전구 증상으로 피부의 가려움증, 이상감각, 타는 듯한 통증, 또는 칼로 자르는 듯한 통증 등 다양한 전구증상이 나타날 수 있다. 발진이 나타나는 위치 및 발생 횟수에 따라 편측성(unilateralis), 양측성(bilateralis), 범발성(disseminated), 재발성(recurrent) 대상포진 등 여러 가지의 변형된 형태의 대상포진으로 구분된다.

범발성 대상포진이란 일반적으로 첫 병변이 나타난 일주일 이내에 첫 병변과 근접한 피부분절 이외에 다른 부위에서 발진이 20개 이상 나타나는 경우를 의미한다[9,10]. AIDS 환자나 이식 환자와 같이 면역력이 억제되어 있는 환자들에서 범발성 대상포진이 더 흔하게 나타나지만, 면역력이 결핍되지 않은 사람들에서도 범발성 대상포진이 일어나는 것으로 알려졌다[11,12]. 범발성 대상포진 환자에서는 바이러스 혈증이 일어나면서 피부 이외에 뇌, 내부 장기 등 다른 곳에서 VZV가 증식하여 폐렴, 간염, 뇌염 등의 전신질환이 발생하기도 한다[12,13]. 장기이식환자에서 대상포진 발생률은 일반 인구 발생률보다 10-100배 높다고 알려졌다[14]. 더구나 피부 병변이 늦게 발생하는 경우 진단이 어려워 신장이식 환자에서 범발성 VZV 감염에 의한 사망률이 30%에 이른다고 보고되었다[15-17]. 최근 장기 이식술이 널리 보급되면서 면역억제제를 지속적으로 복용하는 환자들이 늘고 있으며, 다발성 경화증이나 류마티스 관절염과 같은 자가면역질환을 치료하기 위한 면역조절제, 스테로이드를 복용하는 환자들이 늘어나고 있어 전형적인 대상포진 외에도 범발성 대상포진과 같은 비전형적인 대상포진의 발생도 늘어날 가능성이 높다.

재발성 대상포진은 한 사람에서 대상포진이 여러 번 발생하는 경우로, 과거에는 대상포진은 한 번 앓으면 평생면역을 얻어 재발을 하지 않는다고 알고 있었다. 하지만 최근에는 여러 번 재발하는 경우가 보고되고 있다[18,19]. Yawn 등이 대상포진 환자들에서 8년간 재발률을 추정한 결과 6.2%로 재발률은 여성이 남성보다 높았고, 면역력이 결핍된 환자에서는 12%에 달했다[18]. 2015년 영남대학교병원 피부과에 암이나 면역억제제 투여와 같은 면역력이 저하될만한 기저



**Fig. 1.** Detection of VZV DNA from a recurrent zoster patient. lane 1, molecular marker; lane 2, negative control; lane 3, positive control; lane 4, vesicle from left flank; lane 5 crust from coccyx. VZV, Varicella-Zoster Virus.

질환이 없는 여성 환자가 대상포진이 세 번째로 재발하여 입원하였다. 2001년에는 오른쪽 허벅지에, 2009년과 2015년에는 왼쪽 옆구리와 꼬리뼈 부위에 수포가 발생하였고, 2015년에 발생한 두 군데 병변 모두에서 VZV DNA가 검출되었다(Fig. 1).

포진전 신경통(preherpetic neuralgia)은 대상포진이 발생하기 이전에 지속적으로 방사통이 선행하는 경우로 대상포진이 발생한 피부분절뿐 아니라, 다른 피부분절에서도 방사통이 발생할 수 있다. 급성 대상포진 환자들 중 71%에서 포진전 신경통을 경험하고, 기간도 하루에서 3개월 정도로 매우 다양하다[20,21]. 포진전 신경통이 있는 환자들 중에는 스테로이드를 장기간 복용하거나 전이암과 같은 기저 질환으로 면역력이 결핍된 환자에서 주로 발생하나, 이전에 다른 기저 질환이 없었던 건강한 성인에서도 발생한다[21-23].

대상포진의 가장 흔한 합병증은 포진후 신경통(postherpetic neuralgia)로 피부병변이 다 치유된 후에도 3개월 이상 통증이 지속되는 경우를 말한다. 통증의 정도는 약간 불편할 정도부터 극심한 통증까지 매우 다양하다.

#### 2) Zoster Sine Herpete

Zoster Sine Herpete (ZSH)는 피부발진 없이 특정 피부분절에 이상감각이나 방사통이 발생하는 질환으로, 신경절에 잠복하고 있던 VZV 바이러스의 재활성에 의해 신경을 자극하여 일어난다. ZSH가 VZV에 의한 질환이라는 가설은 1900년 대 초부터 있었으나, 1970년에 들어서야 혈청학적 검사로 VZV에 대한 항체가 증가하는 것을 확인하였다[24]. 1990년대에 들어서 수 개월 동안 피부발진 없이 통증만 있던 환자들의 뇌척수액에서 VZV DNA와 VZV에 대한 면역글로불린 G (immunoglobulin G, IgG) 항체를 검출하고, 항바이러스제를 투여하여 통증을 효과적으로 치료함으로써 VZV 재활성에 의한 질환이 피부발진 없이도 올 수 있다는 것이 입증되었다[22,23,25].

## 2. 주 침범 부위에 따른 질환 분류

위에서 언급한 것처럼 재활성된 VZV에 의한 피부 병변 유무에 따라 대상포진 또는 ZSH로 구분되나, 이 두 경우 모두 다음과 같은 다양한 질환이 동반될 수 있다.

### 1) 뇌신경병증(cranial neuropathy)

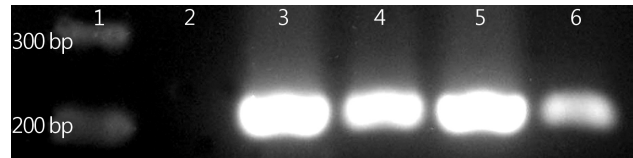
대상포진 발생 후 수 주 내에 하나 또는 여러 개의 뇌신경에 신경염이 발생할 수 있다. III-XII번의 여러 개 뇌신경들이 VZV재활성에 의한 영향을 받을 수 있어 다양한 증상들이 나타날 수 있다[26].

#### (1) Herpes zoster ophthalmicus

V번 뇌신경인 삼차신경의 ophthalmic division은 흥부 다음으로 대상포진이 가장 많이 발생하는 부위이며, 여기에 발생한 대상포진을 Herpes zoster ophthalmicus (HZO)라고 한다. HZO는 여러 개의 국소 혈관병증(vasculopathy)과 신경병증(neuropathy)을 동반하여 다양한 안질환을 발생시키므로 적절한 시기에 적절한 치료를 하지 못하면 합병증에 의해 드물지만 시력을 잃을 수 있다. 삼차신경절에서 재활성된 VZV도 피부 발진 없이 안질환을 발생시킬 수 있으므로 조기 진단이 매우 중요하다. VZV재활성에 의해 눈에 나타나는 증상은 각막염, 포도막염, 홍채섬모체염, 급성 망막 괴사나 진행성 외망막괴사, 망막 정맥주위염 등이다[27-32]. 이외에도 III, IV, VI번 뇌신경 마비에 의한 눈근육마비 증상이 나타날 수 있다.

#### (2) Ramsay Hunt Syndrome

Ramsay Hunt Syndrome (RHS)은 VII번 뇌신경의 geniculate ganglia에 잠복하던 VZV가 재활성되어 나타나는 질환으로 안면신경 마비와 귀나 입에 수포성 발진이 동반된다[33,34]. 일반적으로 RHS는 다발신경염 형태로 나타나므로 VIII번 뇌신경에 같이 염증이 생기면 청력소실이나 이명, 어지러움증, 구토 등의 증상이 동반되기도 한다. 하지만 이러한 증상이 귀나 입에 발진이 나타나지 않고도 발생할 수 있어 환자의 혈액이나 중이액, 침 등에서 VZV DNA를 검출하거나 VZV에 대한 항체가 4배 이상 증가하는 것을 확인함으로써 RHS ZSH 진단에 도움을 줄 수 있다. Bell's palsy의 원인은 Herpes simplex virus가 가장 많지만, 약 1/3의 환자는 VZV 재활성에 의한 RHS ZSH 환자이다[35,36]. 2015년 3월 영남대학교병원 신경과에 50대 남자 환자가 삼킴장애와 오른쪽 혀 감각저하, 지속적인 딸꾹질, 어지럼증, 오른쪽 귀 청력 소실,



**Fig. 2.** Detection of VZV DNA from a polyneuritis patient. lane 1, molecular marker; lane 2, negative control; lane 3, positive control; lane 4, saliva; lane 5, vesicle on right external ear; lane 6, vesicle on right pharynx. VZV, Varicella-Zoster Virus.

오른쪽 안면마비 증상으로 내원하였다. 이 환자의 오른쪽 귀 뒤와 인두, 후두에 수포가 발생하여 수포와 침에서 VZV DNA를 검사한 결과 수포와 침에서 모두 VZV를 확인할 수 있었다(Fig. 2). 즉, 이 환자는 VZV 재활성에 의해 VII, VIII, IX, X번 뇌신경에 다발성 뇌신경염이 발생한 경우였다.

### 2) 혈관병증(vasculopathy)

뇌신경절에 잠복하던 VZV 바이러스가 재활성된 후 신경을 따라 이동하다가 신경이 분포하는 뇌혈관벽에 바이러스가 감염되면 많은 양의 바이러스가 증식하면서 혈관에 염증이 발생한다. 그 결과 뇌혈관 주위로 모여든 중성구, 림프구, 대식세포들에 의해 다양한 종류의 사이토카인이 방출되며, 혈관 재형성(remodeling)이 발생한다. 즉, 혈관 내막(intima)이 두꺼워지고, 안쪽의 엘라스틴층이 파괴되며, 평활근이 소실되어 혈관벽이 약해지고, 혈관이 막히거나 동맥류가 되어 결국은 허혈성 뇌졸중이나 출혈성 뇌졸중의 임상증상으로 나타날 수 있다[37].

#### (1) 뇌졸중(stroke)

이미 1900년대 중반에 뇌신경에 대상포진이 발생한 3-4주 후에 급성으로 반대쪽 반신마비가 발생한 사례보고들이 있었다[38-40]. 하지만 최근에 들어서 뇌혈관병증 환자들의 뇌척수액이나 병변 조직에서 항-VZV IgG나 VZV 항원, VZV DNA 등과 같은 명확한 바이러스 마커들이 검출됨으로써 VZV에 의한 혈관병증임을 확진할 수 있게 되었다[22,23]. 최근 타이완과 영국 등의 인구기반 조사에 의하면 대상포진을 앓았던 환자들에서 뇌졸중의 비율이 더 높다고 나타났다[41-43]. 따라서 수 개월 내에 명확한 수두나 대상포진이 있었던 환자에서 일과성 허혈성 발작(transient ischemic attack), 허혈성 또는 출혈성 뇌졸중, 만성 두통 등이 있거나, 특히 사람 면역결핍바이러스(human immunodeficiency virus) 양성이거나 면역력이 감소된 환자들에서 특별한 원인 없이 혈관병증이 나타나는 경우, VZV에 의한 혈관병증을 의심해 보아야 한다. 그러나 VZV에 의한 혈관병증 환자의 1/3에서는 대상

포진을 앓았던 병력이 없으므로 진단 시 피부병변이 없거나 대상포진 병력이 없다고 해서 VZV 검사를 제외시켜서는 안 된다[44]. VZV에 의한 뇌혈관병증 환자들의 뇌척수액의 90% 이상에서 VZV에 대한 항체가 증가하며, 혈청/뇌척수액 anti-VZV-IgG의 비율이 감소하는 것으로 보고되었다. 뇌척수액에서 VZV DNA 검출률은 30% 정도이고, 뇌척수액에 림프구가 증가하기도 하지만 세포 수가 정상인 경우도 있으므로 뇌척수액 내의 anti-VZV-IgG를 측정하는 것이 가장 진단적으로 가치가 있다고 알려졌다[44].

## (2) 관자동맥염

최근에는 실명의 원인이 되는 관자동맥(temporal artery)의 허혈성 VZV 혈관병증이 확인되었다[45,46]. 이 질환은 임상적으로 눈동맥 폐쇄를 유발하는 관자동맥의 giant-cell arteritis (GCA)와 임상적으로 유사하나 조직학적 소견이 GCA와 다르다[47]. GCA에서는 스테로이드로 치료를 해야 하지만 VZV에 의한 관자동맥 혈관병증의 경우 항바이러스제를 투여해야 하므로 빠른 시간 내에 GCA와 감별을 해야 한다.

## 3) 척수병증(myelopathy)

수두나 대상포진 후 척수에 직접적인 바이러스 감염이나, VZV 혈관병증의 결과로 척수병증이 발생할 수 있다. 후천성 면역결핍증 환자, 암환자, 조혈줄기세포 이식 후 면역억제제

를 지속적으로 복용하는 환자, 자가면역질환 치료제인 natalizumab과 같은 면역조절제를 복용하는 다발성 경화증 환자에서 VZV에 의한 척수염이 발생하는 것으로 보고되었다[48-52]. 하지만 Hung 등의 보고에 의하면 실험실적으로 VZV가 확진된 척수염 환자 31명 중 면역력이 결핍된 환자가 54.8%로 면역력 상태에 따라 발생률에 큰 차이가 없었다[49]. 단지 면역력이 결핍된 환자들에서는 피부 발진이 나타나지 않는 ZSH이거나, 피부 발진이 척수염 보다 뒤에 나타나는 비전형적인 임상증상들이 더 흔하게 나타났다. 이처럼 전형적인 대상포진의 증상 없이 척수염이 발생하는 경우, 암이나 다른 원인에 의한 척수염으로 판단하여 조기 항바이러스 치료가 늦어져 환자에게 치명적일 수 있다.

## 4) 중추신경계 염증

### (1) 수막염/수막뇌염/소뇌염(meningitis/meningoencephalitis/cerebellitis)

1980년대에 피부발진 없이 발생한 무균성 수막염 환자들과 뇌수막염 환자의 뇌척수액에서 VZV에 대한 항체를, 1990년대는 피부발진 없이 발생한 뇌수막염 환자의 뇌척수액에서 VZV DNA를 확인하였다[53]. 일반적으로 바이러스성 수막염의 경우 엔테로바이러스에 의한 수막염이 흔하다. 엔테로바이러스에 대한 항바이러스제는 아직 없으므로 엔테로바이러스에 의한 수막염은 항바이러스제 치료를 하지 않는다.

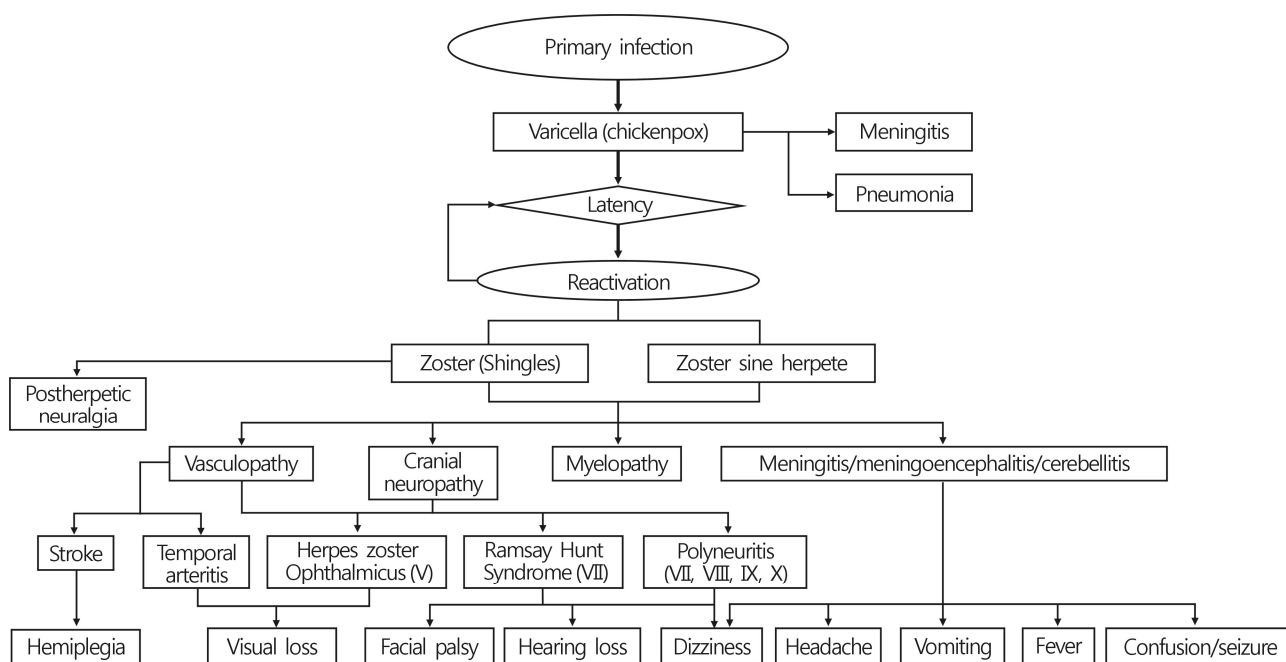


Fig. 3. Diverse clinical manifestations caused by varicella-zoster virus infection.

그러나 단순포진 바이러스나 VZV에 의한 수막염의 경우 항 바이러스제로 치료하는 경우 예후가 좋다고 보고되고 있으므로 원인 바이러스 규명이 중요하다. 최근에도 건강한 성인 수막염 환자에서 피부발진이 없거나 발진이 수막염 증상보다 늦게 나타남으로써 VZV에 의한 수막염 진단이 늦어져 적절한 치료 시기를 놓칠 수 있음이 보고되었다[54,55]. 또한 VZV에 의한 수막뇌염이 말초혈관병변과 동반하여 발생이 되는 경우도 보고가 되었다[56].

### 5) 그 외 내부장기

VZV 재활성은 신경 외에도 폐, 간, 위장, 식도, 심장 등 여러 장기에서 질환을 유발하는 것으로 보고되었다[22,57-59]. 피부 발진을 동반하지 않은 내부 장기의 질환인 경우 생존 당시에는 VZV에 의한 질환임을 의심하기 어려워 거의 진단이 되지 않고 사후에 진단이 되는 경우가 대부분이다. 따라서 Staikov 등은 다른 여러 피부질환이 전신질환의 일부인 것처럼 대상포진도 전신 질환의 하나로 인식되어야 한다고 하였다[60].

## 결 론

VZV 재활성은 피부에 나타나는 전형적인 대상포진 외에도 매우 다양한 형태의 임상증상을 나타낸다(Fig. 3). 이렇게 다양한 임상증상을 나타내는 원인은 우리 몸 전체에 신경축을 따라 신경절에 잠복하던 VZV가 어느 신경에서 재활성되는지, 어떤 혈관을 침범하는지에 따라 다르게 나타나기 때문이다. 하지만 이러한 질환들이 피부발진을 동반하지 않고도 발생할 수 있으나 발진이 없는 경우 진단하기가 쉽지 않다. 수두백신이 사용되면서 소아에서도 전형적인 수두 보다 발진의 개수도 적고 임상증상도 미약한 변형된 수두 유사증후군(modified varicella-like syndrome)이 발생하고 있다. 백신 사용과 항바이러스제의 사용이 질환의 역학과 임상증상들에 변화를 유도하고 있다. 따라서 과거에 우리가 알고 있던 전형적인 수두와 대상포진의 임상증상에만 의존해서는 진단이 가능하지 않아 항바이러스제의 치료 시기를 놓쳐 효과적인 치료가 이루어지지 않을 수 있다.

VZV에 의한 질환을 정확히 진단하기 위해서는 과거 우리가 알고 있던 수두, 대상포진에 국한하지 말고 피부 발진이 없이도 다양한 증상의 질환으로 나타날 수 있음을 항상 염두에 두어야 한다. 뇌신경을 침범해서 발생하는 VZV 질환에서는 뇌척수액 내에 항-VZV IgG를 측정하여 혈청 내 항-VZV IgG와의 비율을 확인하는 것이 가장 도움이 되나, 실제로 뇌

수막염이나 뇌염 등이 의심이 되는 상황이 아니면 침습적 검사법인 척수천자를 시행하기 어렵다. 따라서 피부발진이 나타나지 않는 환자에서 VZV를 진단하기 위해서는 침에서 바이러스를 검출하는 방법과 같은 침습적이지 않은 진단법이 사용될 수 있다. 하지만 침범하는 신경 부위에 따라 항상 침이나 혈액에서 발견되는 것이 아니므로 새로운 진단법의 개발이 필요하다.

## REFERENCES

- Hyman RW, Ecker JR, Tenser RB. Varicella-zoster virus RNA in human trigeminal ganglia. *Lancet* 1983;2(8354):814-6.
- Gilden DH, Vafai A, Shtram Y, Becker Y, Devlin M, Wellish M. Varicella-zoster virus DNA in human sensory ganglia. *Nature* 1983;306(5942):478-80.
- Mahalingam R, Wellish M, Wolf W, Dueland AN, Cohrs R, Vafai A, et al. Latent varicella-zoster viral DNA in human trigeminal and thoracic ganglia. *N Engl J Med* 1990;323:627-31.
- Kennedy PG, Grinfeld E, Gow JW. Latent varicella-zoster virus is located predominantly in neurons in human trigeminal ganglia. *Proc Natl Acad Sci U S A* 1998;95:4658-62.
- Gilden DH, Gesser R, Smith J, Wellish M, Laguardia JJ, Cohrs RJ, et al. Presence of VZV and HSV-1 DNA in human nodose and celiac ganglia. *Virus Genes* 2001;23:145-7.
- Nagel MA, Gilden D. Neurological complications of varicella zoster virus reactivation. *Curr Opin Neurol* 2014;27:356-60.
- Nagel MA, Gilden D. Update on varicella zoster virus vasculopathy. *Curr Infect Dis Rep* 2014;16:407.
- González-Suárez I, Fuentes-Gimeno B, Ruiz-Ares G, Martínez-Sánchez P, Díez-Tejedor E. Varicella-zoster virus vasculopathy. A review description of a new case with multifocal brain hemorrhage. *J Neurol Sci* 2014;338:34-8.
- Straus SE, Oxman MN, Schmader KE. Varicella and herpes zoster. In: Wolff K, Goldsmith LA, Katz SI, Gilchrist BA, Paller AS, Leffell DJ, editors. *Fitzpatrick's dermatology in general medicine*. 7th ed. New York: McGraw-Hill; 2008. p. 1885-98.
- James WD, Berger TG, Elston DM. *Andrews' diseases of the skin: clinical dermatology*. 11th ed. London: Saunders Elsevier; 2011. p. 373-7.
- Arvin AM. Varicella-zoster virus. *Clin Microbiol Rev* 1996;9:361-81.
- Gomez E, Chernev I. Disseminated cutaneous herpes zoster in an immunocompetent elderly patient. *Infect Dis Rep* 2014;6:5513.
- Grilli E, Baiocchi A, Del Nonno F, Petrosillo N, Galati V. Fulminant VZV infection in an adult AIDS patient treated with steroids: a case report. *J Clin Virol* 2014;60:63-6.
- Miller GG, Dummer JS. Herpes simplex and varicella zoster viruses: forgotten but not gone. *Am J Transplant* 2007;7:741-7.
- Garnier A, Frascari F, Decramer S. Varicella-zoster virus meningoencephalitis without skin lesions in a paediatric kidney

- recipient. *Nephrol Dial Transplant* 2011;26:378-9.
16. Jantsch J, Schmidt B, Bardutzky J, Bogdan C, Eckardt KU, Raff U. Lethal varicella-zoster virus reactivation without skin lesions following renal transplantation. *Nephrol Dial Transplant* 2011;26:365-8.
17. Rommelaere M, Maréchal C, Yombi JC, Goffin E, Kanaan N. Disseminated varicella zoster virus infection in adult renal transplant recipients: outcome and risk factors. *Transplant Proc* 2012;44:2814-7.
18. Yawn BP, Wollan PC, Kurland MJ, St Sauver JL, Saddier P. Herpes zoster recurrences more frequent than previously reported. *Mayo Clin Proc* 2011;86:88-93.
19. Tran KD, Falcone MM, Choi DS, Goldhardt R, Karp CL, Davis JL, et al. Epidemiology of Herpes Zoster Ophthalmicus: Recurrence and Chronicity. *Ophthalmology* 2016. pii: S0161-6420(16)00342-0. [Epub ahead of print].
20. Haanpää M, Laippala P, Nurmikko T. Pain and somatosensory dysfunction in acute herpes zoster. *Clin J Pain* 1999;15:78-84.
21. Gilden DH, Dueland AN, Cohrs R, Martin JR, Kleinschmidt-DeMasters BK, Mahalingam R. Preherpetic neuralgia. *Neurology* 1991;41:1215-8.
22. Dueland AN, Devlin M, Martin JR, Mahalingam R, Cohrs R, Manz H, et al. Fatal varicella-zoster virus meningoradiculitis without skin involvement. *Ann Neurol* 1991;29:569-72.
23. Gilden DH, Dueland AN, Devlin ME, Mahalingam R, Cohrs R. Varicella-zoster virus reactivation without rash. *J Infect Dis* 1992;166(Suppl 1):S30-4.
24. Easton HG. Zoster sine herpette causing acute trigeminal neuralgia. *Lancet* 1970;2(7682):1065-6.
25. Gilden DH, Wright RR, Schneck SA, Gwaltney JM Jr, Mahalingam R. Zoster sine herpette, a clinical variant. *Ann Neurol* 1994;35:530-3.
26. Jo YR, Chung CW, Lee JS, Park HJ. Vernet syndrome by varicella-zoster virus. *Ann Rehabil Med* 2013;37:449-52.
27. Franco-Paredes C, Bellehumeur T, Merchant A, Sanghi P, DiazGranados C, Rimland D. Aseptic meningitis and optic neuritis preceding varicella-zoster progressive outer retinal necrosis in a patient with AIDS. *AIDS* 2002;16:1045-9.
28. Noda Y, Nakazawa M, Takahashi D, Tsuruya T, Saito M, Sekine M. Retinal periphlebitis as zoster sine herpette. *Arch Ophthalmol* 2001;119:1550-2.
29. Akpek EK, Gottsch JD. Herpes zoster sine herpette presenting with hyphema. *Ocul Immunol Inflamm* 2000;8:115-8.
30. Yamamoto S, Tada R, Shimomura Y, Pavan-Langston D, Dunkel EC, Tano Y. Detecting varicella-zoster virus DNA in iridocyclitis using polymerase chain reaction: a case of zoster sine herpette. *Arch Ophthalmol* 1995;113:1358-9.
31. Silverstein BE, Chandler D, Neger R, Margolis TP. Disciform keratitis: a case of herpes zoster sine herpette. *Am J Ophthalmol* 1997;123:254-5.
32. Sanjay S, Huang P, Lavanya R. Herpes zoster ophthalmicus. *Curr Treat Options Neurol* 2011;13:79-91.
33. Hunt JR. On herpetic inflammation of the geniculate ganglion: a new syndrome and its complications. *J Nerv Ment Dis* 1907;34:73-96.
34. Grose C, Bonthius D, Afifi AK. Chickenpox and the geniculate ganglion: facial nerve palsy, Ramsay Hunt syndrome and acyclovir treatment. *Pediatr Infect Dis J* 2002;21:615-7.
35. Abdel-Aziz M, Azab NA, Khalifa B, Rashed M, Naguib N. The association of Varicella zoster virus reactivation with Bell's palsy in children. *Int J Pediatr Otorhinolaryngol* 2015;79:328-31.
36. Lee HY, Kim MG, Park DC, Park MS, Byun JY, Yeo SG. Zoster sine herpette causing facial palsy. *Am J Otolaryngol* 2012;33:565-71.
37. Nagel MA. Varicella zoster virus vasculopathy: clinical features and pathogenesis. *J Neurovirol* 2014;20:157-63.
38. Gordon IR, Tucker JF. Lesions of the central nervous system in herpes zoster. *J Neurol Neurosurg Psychiatry* 194;8:40-6.
39. Hughes WN. Herpes zoster of the right trigeminal nerve with left hemiplegia. *Neurology* 1951;1:167-9.
40. Cope S, Jones AT. Hemiplegia complicating ophthalmic zoster. *Lancet* 1954;267(6844):898-9.
41. Kang JH, Ho JD, Chen YH, Lin HC. Increased risk of stroke after a herpes zoster attack: a population-based follow-up study. *Stroke* 2009;40:3443-8.
42. Sreenivasan N, Basit S, Wohlfahrt J, Pasternak B, Munch TN, Nielsen LP, et al. The short- and long-term risk of stroke after herpes zoster - a nationwide population-based cohort study. *PLoS One* 2013;8:e69156.
43. Breuer J, Pacou M, Gauthier A, Brown MM. Herpes zoster as a risk factor for stroke and TIA: a retrospective cohort study in the UK. *Neurology* 2014;82:206-12.
44. Nagel MA, Cohrs RJ, Mahalingam R, Wellish MC, Forghani B, Schiller A, et al. The varicella zoster virus vasculopathies: clinical, CSF, imaging, and virologic features. *Neurology* 2008;70:853-60.
45. Nagel MA, Khmeleva N, Boyer PJ, Choe A, Bert R, Gilden D. Varicella zoster virus in the temporal artery of a patient with giant cell arteritis. *J Neurol Sci* 2013;335:228-30.
46. Nagel MA, Russman AN, Feit H, Traktinskiy I, Khmeleva N, Schmid DS, et al. VZV ischemic optic neuropathy and subclinical temporal artery infection without rash. *Neurology* 2013;80:220-2.
47. Nagel MA, Bennett JL, Khmeleva N, Choe A, Rempel A, Boyer PJ, et al. Multifocal VZV vasculopathy with temporal artery infection mimics giant cell arteritis. *Neurology* 2013;80:2017-21.
48. Grant AD, Fox JD, Brink NS, Miller RF. Detection of varicella-zoster virus DNA using the polymerase chain reaction in an immunocompromised patient with transverse myelitis secondary to herpes zoster. *Genitourin Med* 1993;69:273-5.
49. Hung CH, Chang KH, Kuo HC, Huang CC, Liao MF, Tsai YT, et al. Features of varicella zoster virus myelitis and dependence on immune status. *J Neurol Sci* 2012;318:19-24.
50. Wu M, Huang F, Jiang X, Fan Z, Zhou H, Liu C, et al. Herpesvirus-associated central nervous system diseases after allogeneic hematopoietic stem cell transplantation. *PLoS One* 2013;8:e77805.
51. Yeung J, Cauquil C, Saliou G, Nasser G, Rostomashvili S, Adams D, et al. Varicella-zoster virus acute myelitis in a patient with MS treated with natalizumab. *Neurology* 2013;80:1812-3.
52. Cuello JP, Romero J, de Ory F, de Andrés C. Longitudinally extensive varicella-zoster virus myelitis in a patient with multiple sclerosis. *Spine (Phila Pa 1976)* 2013;38:E1282-4.

53. Powell KF, Wilson HG, Croxson MO, Marshall MR, Wong EH, Anderson NE, et al. Herpes zoster meningoencephalitis without rash: varicella zoster virus DNA in CSF. *J Neurol Neurosurg Psychiatry* 1995;59:198-9.
54. Pasedag T, Weissenborn K, Wurster U, Ganzenmueller T, Stangel M, Skripuletz T. Varicella zoster virus meningitis in a young immunocompetent adult without rash: a misleading clinical presentation. *Case Rep Neurol Med* 2014;2014: 686218.
55. Sanguankeo A, Upala S, Sornprom S, Thamcharoen N. Varicella-zoster meningitis with a late-onset of skin eruption. *BMJ Case Rep* 2015;2015. pii: bcr2014208056.
56. Srivastava T, Nagpal K. Herpes zoster meningoencephalitis complicated with peripheral vascular disease: an uncommon presentation of a common disease. *Scand J Infect Dis* 2014; 46:716-8.
57. Ross JS, Fanning WL, Beutymann W, Craighead JE. Fatal massive hepatic necrosis from varicella-zoster hepatitis. *Am J Gastroenterol* 1980;74:423-7.
58. Rogers SY, Irving W, Harris A, Russell NH. Visceral varicella zoster infection after bone marrow transplantation without skin involvement and the use of PCR for diagnosis. *Bone Marrow Transplant* 1995;15:805-7.
59. Yagi T, Karasuno T, Hasegawa T, Yasumi M, Kawamoto S, Murakami M, et al. Acute abdomen without cutaneous signs of varicella zoster virus infection as a late complication of allogeneic bone marrow transplantation: importance of empiric therapy with acyclovir. *Bone Marrow Transplant* 2000; 25:1003-5.
60. Staikov I, Neykov N, Marinovic B, Lipozenčić J, Tsankov N. Herpes zoster as a systemic disease. *Clin Dermatol* 2014; 32:424-9.